性分化異常症

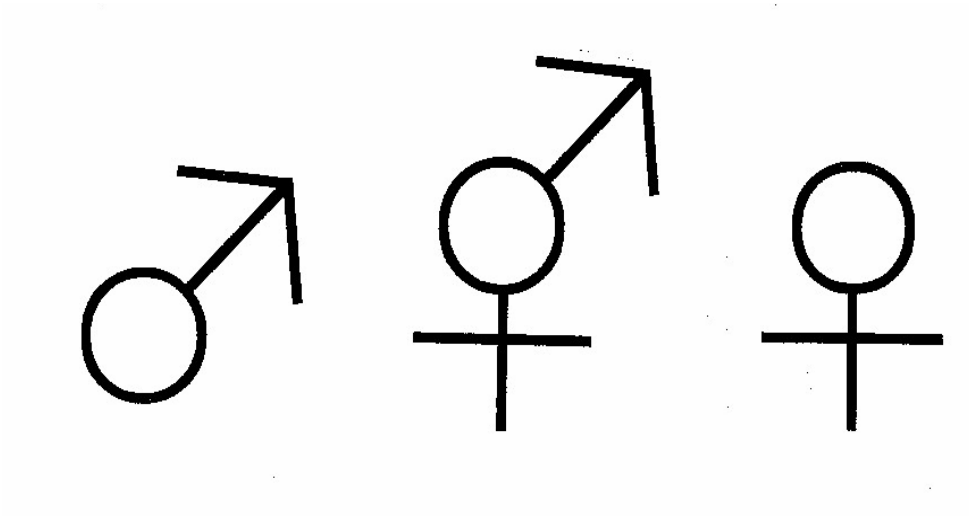

図１．左から：男性、半陰陽、女性.

Ｙ染色体短腕末端近くの SRY 遺伝子が性別を決め、SRY があれば男性、なければ女性です。46,XY 核型ならＹがあるので男性、46,XX 核型ならＹがないので女性です。XXXXY は X が四つあるがＹがあるので男性、45,X は女性です。この原則に反して性別が逆転または中間型になることがあるので、解説します。

性分化異常症（disorders of sex development; DSD）の命名にはインターセックス（間性）、仮性半陰陽、半陰陽（雌雄同体）、性転換などの用語がありますが、本人にとっては蔑視的な意味が潜むと感じられ、専門家や親にとっては紛らわしいので、できるだけ性分化異常症で統一します。

検体の取り違え・依頼書の記載ミス・男児の新生児の検体を母の名前で依頼したときなどでも見かけは「性別の逆転」になりますが、此処では除きます。

１．染色体異常を伴う性分化異常症

異性化を伴う XX 乳児の大部分は先天性副腎過形成症によるものですが、此処では染色体異常に伴う性分化異常症に絞って述べます。

１）XX 男性（表１）

XX 男性は XY 女性より遙かに稀です。

①17q24−q25 領域にある *SOX9* の重複による XX 男性が報告されています。*SOX9* の欠失による XY 女性（屈曲肢異形性症）の鏡像と思われます。

② XX 男性（中間型も含む）の 80%は *SRY* 遺伝子があるために生じます。X 染色体短腕と Y 染色体短腕の不等乗換えにより *SRY* が X に転座したとき、またはＹ染色体を含む細胞系のモザイクがあるけれど検出できないときです（表１）。X 短腕とＹ短腕の末端部の偽常染色体領域（PAR1）は相同で、男性の減数分裂で対合し、この領域内で乗換えます。*SRY* は PAR1 の直下にあるので普通は乗換えに関係しないのですが、まれに乗換えが *SRY* より近位で起きて *SRY* が Y 染色体から X 染色体に転座し、転座Ｘを受け継いだ XX 児が男性になることがあります。転座Ｘは G-バンド分析で見分けられるとき（XXp+）と見分けられないときがありますが、*SRY* 領域をプローブとする染色体 FISH 分析によって同定できます。*SRY* 陽性の XX 男性は精巣が小さく、不妊で Klinefelter 症候群に似ていますが、知能は正常で身長は女性に相当します。XX 男性の 20%は SRY 陰性で、外性器が中間型〜尿道下裂を示すことが多く、その成立機転は不明ですが家族性のことがあります。

③ 45,X; 46,XX 細胞に混じった 46,XY 細胞がみ

つからないことがあります[05i X/XY 混合性性腺異形成] を参照。

２）XY 女性（表２）

① del 9p24

９番染色体短腕末端部（9p24−ter）の欠失は知的障害・異常顔貌・三角頭蓋に加えてしばしば外性器・性腺の異常を伴います（Alfi 症候群）。欠失の範囲が 9p24 に限定していて、性別の逆転以外には奇形を伴わない例もあります。

② del 10q26−qter

８例中２例が半陰陽、残りは潜伏精巣・小陰茎・尿道下裂の種々の組み合わせです。

③ del 11p13.3

WT1（Wilms 腫瘍遺伝子）の変異は Wilms 腫瘍を来すと共に尿路生殖器系の奇形を伴います。その組み合わせによって WAGR 症候群、Denys-Drash 症候群（腎と性腺の奇形）、Fraser 症候群（splice site 変異による完全性腺形成不全と遅発性腎機能不全）などを生じます。

表１．染色体異常を伴う XX 男性

染色体異常	遺伝子	外陰部	性腺	その他
① dup 17q24−q25	*SOX9*	陰茎・陰嚢の低形成		
② X,Xp+ [a]	*SRY*	正常男性~尿道下裂	小さい精巣	身長は女性相当・無精子症
③ X/XY、 XX/XY [b]	*SRY*	種々		

[a] SRY より近位で Xp と Yp が乗換えて、SRY が Xp に転座。

[b] XY のラインが潜在。

表２．染色体構造異常を伴う XY 女性

染色体異常	遺伝子	症候群	臨床所見
① del 9p24	(*DMRT1*)	Alfi 症候群	女性外性器・膣・子宮。索状性腺～未熟精巣
② del 10q26−qter			半陰陽～潜伏精巣・小陰茎・尿道下裂
③ del 11p13.3	*WT1*	WAGR 症候群	Wilms 腫瘍・無虹彩症・性器尿路系の奇形（半陰陽）・知的障害
		Drash 症候群	Wilms 腫瘍・腎不全・半陰陽
④ del 17q24−q25	*SOX9*	屈曲肢異形成症	四肢短縮型致死、低身長、軟骨の形成不全、性腺形成不全
⑤ dup Xp21.3	*DAX1*		外性器女性～半陰陽、索状性腺、多発奇形・知的障害
⑥ XYp-	*SRY*		外性器女性、索状性腺、リンパ浮腫、生腺芽細胞腫

表３．XY 女性と SRY

SRY	外性器	Müller 管	Wolff 管	性腺	二次性徴	身長	家族性
欠失	女性	分化	退行	索状	欠	男女の中間	−
変異	女性	分化	退行	索状	欠	男女の中間	+
正常：完全型	女性	分化	退行	索状	欠		
不完全型	種々	退行	不完全分化	精巣	種々		

図２. XX 男性（中間型を除く）の SRY 陽性率.

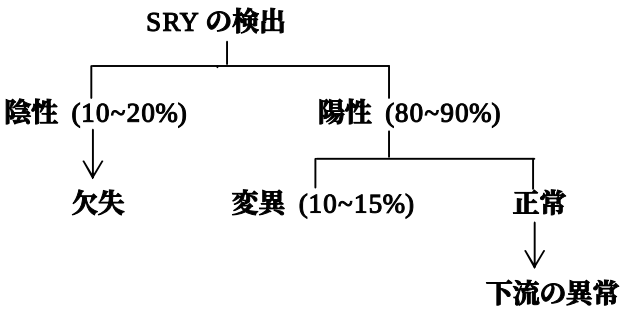

図３. XY 女性の SRY 陽性率.

④ del 17q24−q25

SOX9 (17q25.1) からセントロメア側の１Mb 以内に切断点のある転座・欠失、*SOX9* の 変異などにより生じ、屈曲肢異形成症（campomelic dysplasia）を伴います。XY 核型の屈曲肢異形成症の 3/4 が性別逆転を伴います。*SOX9* は *SRY* の HMG-box 領域と共通構造をもち、その haploinsufficeincy により性別逆転をきたします。

⑤ dup Xp21.3

Xp21.3 にある *DAX-1* 遺伝子を含む 160 kb の領域が重複することによって、性別の逆転をきたします。男児の *DAX-1* 変異は先天性副腎低形成を伴いますが、性別には影響しません。

⑥ XYp− Ｙ染色体短腕末端近くの欠失・Ｘ短腕との不等乗換え・転座によって SRY が失われると女性化し、索状性腺を伴います。G-バンド分染でＹの形態異常を認めるときと認めないときとがあります。

３）性別の逆転と SRY

性別が逆転していたら、SRY を検査します（表２、図 2, 3）。検査しないでよいのは、次のときです：①精巣があるとき、② SRY の変異・欠失以外の原因によるとき（例えば精巣女性化症候群）。

２．治療

治療は小児内分泌、泌尿器科、内科、産婦人科、心理学、精神医学、遺伝学、新生児学などの専門家がチームを組んで診療に当たるのが理想です Hughes et al., 2006; 緒方ら、2008）。

外性器が中間型（半陰陽）のときは出生後緊急に社会的性を決める必要があります。一旦社会的性を決めたら変えることは困難なので、限られた時間内で内分泌学的検討、膣造影などの形態学的検討、試験開腹による性腺の組織学的検討をし、慎重に決定する必要があります。染色体分析は G-バンディングに加えて X, Ｙ由来のプローブを用いる FISH 分析をします。性腺の腫瘍化の可能性が大きいときは、専門家の指示する時期に性腺を摘除します。

文献

Goodfellow PN, Ferguson-Smith MA, Hawkins JR, Camerino G: SRY and primary sex-reversal syndromes. In: Scriver CR, Beaudet AL, Sly WS, Valle D, editors. The genetic and molecular basis of metabolic disease. 8th ed. New York: McGraw-Hill, 2001. 1213−1221 p.

Hughes IA, Houk C, Ahmed SF, Lee PA, LWPES/ESPE2 Consensus Group: Consensus statement on management of intersex disorders. Arch Dis Child 91:554−563, 2006.

緒方勤、堀川玲子、長谷川奉延、位田忍、向井徳男、安達昌功、有阪治、藤枝憲二：性分化異常症の管理に関する合意見解．日本小児科学会雑誌 112:565−578, 2008.

梶井 [2009 年 4 月 29 日：改訂]