双胎

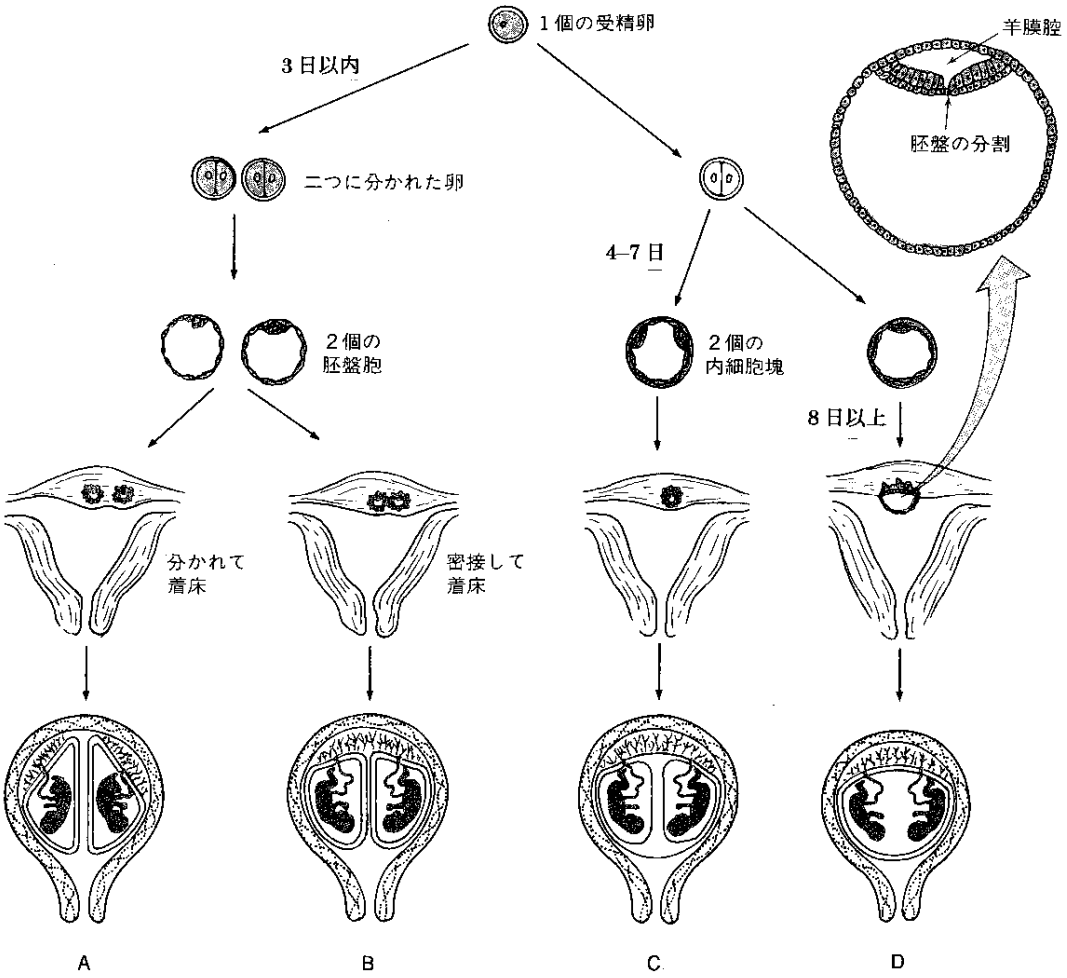

図１．１卵性双生児の胎盤・羊膜・絨毛膜.

A.　２羊膜２絨毛膜性双胎胎盤。受精後３日以内で分離、２個の胚盤胞が分離して着床

B.　〃　癒合双胎胎盤。　〃　〃　密接　〃

C.　２羊膜１絨毛膜性双胎胎盤。受精後 4~7 日で内部細胞塊が２群に分離

D.　１羊膜１絨毛膜性双胎胎盤。受精後８日以上で胚盤が２群に分離

１．１卵性か２卵性か

超音波所見で卵性を判定する方法を示します（表１）。胎盤が一つなら１卵性、二つなら２卵性と判断するのは誤りです（前図）。１絨毛膜性なら１卵性双胎、胎児の性別が違えば２卵性です。２絨毛膜性で胎児の性別が同じなら、１卵性・２卵性の双方の可能性があります。胎盤が癒合して一つに見えても二つに分かれていても同じです。言い換えると、卵性を判定できないのは２絨毛膜性双胎で胎児の性別が同じときだけです。

わが国では１卵性双胎が 67%、２卵性双胎が 33%ですが、排卵誘発剤の使用・体外受精による妊娠の増加に伴い２卵性双胎（多胎）が増えています。双胎（多胎）では排卵誘発剤の使用・体外受精による妊娠の可能性を必ず問診すべきです。

表１．超音波所見と絨毛膜の数

	１絨毛膜性[c]（確率）		２絨毛膜性（確率）	
胎盤	一つ	(42%)	分離	(97.7%)
胎児の性別[a]	同じ	(40%)	違う	(100%)
隔壁の膜	なし	(100%)		
隔膜の層の数	２層	(94.4%)	４層	(100%)
隔膜の厚さ	<2 mm	(82-39%)	>2 mm	(95%)
Twin peak sign[b]	陰性	(44%)	陽性	(97.3%)
総合判定		92%		97%

[a]第二三半期早期に女性外性器を指標として決定できる。

[b]双胎胎児を隔てる２層の絨毛膜の間に楔状に絨毛がある状態。繁生絨毛膜の存在を示す。妊娠 14 週以前に認められる。

[c]1 絨毛膜性双胎で卵黄嚢が二つなら２羊膜性、一つなら１羊膜性。妊娠８週以前の卵性診断に有用。

表２．１卵性双胎の分離時期

胎児膜の状態	分離時期（日）	頻度(%)
２羊膜２絨毛膜	＜３	25
２羊膜１絨毛膜	4−7	75
１羊膜１絨毛膜	8	<1

２．双胎の羊水染色体分析

１）２羊膜１絨毛膜性双胎は１卵性で双方が同じ核型なので、核型判定が目的なら片方の羊水を分析するだけで充分です。１卵性双胎で双胎の片方が 46,XX または 46,XY で他方が 45,X のことがありますが、まれです。X 連鎖性遺伝病ヘテロ接合体女性の１卵性双胎で、X 不活性化の態度が異なるために片方のみが発病することがあります。

２）２羊膜２絨毛膜性双胎では二つの羊膜腔を別々に穿刺し、別々に染色体分析するのが基本です。以前は同じ羊膜腔を二回穿刺するのを避ける目的で羊水採取後に染色液を注入しましたが、胎児死亡事故があってからはこの方法は用いられなくなりました（Kidd et al., 1996)。一つの穿刺孔を経由して胎児 A の羊水を採取した後に隔膜を経由して胎児 B の羊膜腔に至り羊水を採取する方法もありますが、隔膜を破壊する恐れがあります。熟練した医師が A・B 別々の穿刺孔から羊水を採取すれば、混同する恐れはまずありません。

３)「全奇胎と正常妊娠」の組み合わせの双胎で正常妊娠の羊水染色体分析をする機会が増えています。「部分奇胎と正常絨毛」の組み合わせで双方の羊水分析をする機会も増えています。排卵誘発と体外受精による妊娠の増加を反映したものです。排卵誘発による妊娠の９%、体外受精による妊娠の 25%が双胎です。わが国のみならず先進国に共通の現象で、フランスでは双胎のうち排卵誘発によるものが 63%（排卵誘発後の自然妊娠が 43.5%、体外受精が 19.5%）です（Blondel et al., 1996)。

３．双胎胎盤の肉眼的所見

娩出した胎盤で１卵性・２卵性を判定するには肉眼的判定によります。胎盤をプラスチックの袋に入れ、Ringer 氏液か生食で血液を洗い流し、Ringer 氏液（生食）の入った容器に移して二つの臍帯を隔てる隔膜の厚さを透かして観察します。二つの臍帯の間に隔膜がなければ１羊膜１絨毛膜性双胎で、１卵性です。隔膜が薄く半透明なら二枚の羊膜から成り、２羊膜１絨毛膜性双胎で１卵性です。厚ければ２枚の羊膜と２枚の絨毛膜から成り、２羊膜２絨毛

膜性双胎で、双生児の性別が同じなら１卵性・２卵性の両方の可能性があります。

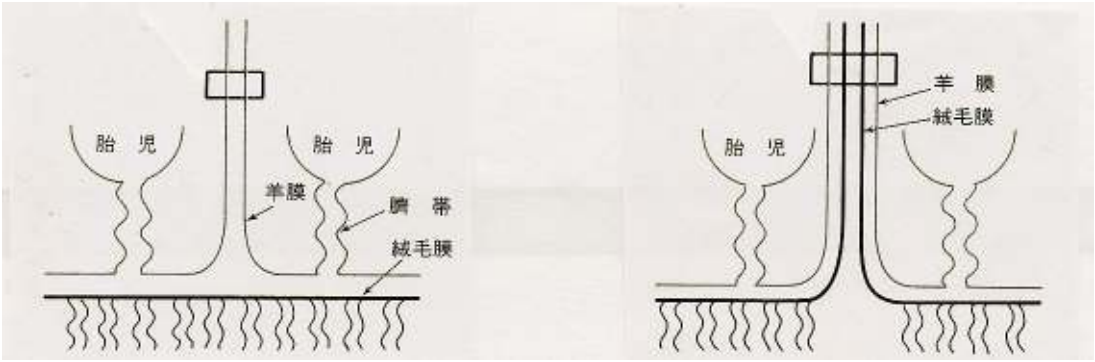

２羊膜１絨毛膜性双胎（１卵性）　　２羊膜２絨毛膜性双胎（１卵性・２卵性）

図２．双胎胎盤の隔膜の違いによる卵性診断.

４．双胎間輸血症候群（twin-to-twin transfusion syndrome）

１絨毛膜性１卵性双胎では、その 90%に胎盤血管吻合を通じて胎児循環の交通があります。動脈ー動脈、静脈―静脈、動脈ー静脈の３種類がありますが、動脈－静脈吻合では動脈側から静脈側に血液が流れるために動脈側の胎児は小さく、貧血、栄養不良、羊水過少、小心臓症がみられます。静脈側胎児は体格が大、多血症、栄養良好、羊水過多、心肥大を来たします。双胎間輸血症候群であれば、１卵性双胎と考えてまず差し支えありません。胎児鏡下胎盤吻合血管レーザー凝固術で治療します。

５．生殖補助技術（ART）による１絨毛膜性異性双胎

ART 後に複数の受精卵を子宮内に移入したら１絨毛膜性２羊膜性異性双生児が生まれたことがアメリカから報告され、日本でも５組の１絨毛膜性２羊膜性異性双生児が生まれました（Redline, 2003; Souter et al., 2003; Miura and Niikawa, 2005)。子宮内に移入した受精卵は将来胎児になる細胞群が既に分化し、胎盤を形成する細胞群は分化していなかったので、胎児は互いに独立して発生し胎盤は吻合して一つになったものと思われます。胎盤では血管の癒合があり、双胎間輸血症候群の症状を示した組もあります。双生児のリンパ球は 46,XX 細胞と 46,XY 細胞が混じっていますが、皮膚培養線維芽細胞では混じっていません。

ART としては体外受精-胚移植（IVF-ET)・過排卵＋子宮内受精・卵細胞内精子注入（ICSI）が用いられていて、いずれも複数の受精卵が近接して着床したものと思われます。

症例：三倍体/二倍体の双胎

妊娠 26 週で双胎、前置胎盤、羊水過多で大学産婦人科に紹介されました。自然妊娠です。超音波検査で２絨毛膜性双胎。胎盤は二つあり、どちらも絨毛は腫脹していません。胎児の片方（A）は週齢に比べて小さく、頭が大きく、羊水過多、口蓋裂を伴います。検査のために採取した羊水は胎児 A では茶褐色に緑色を帯び、胎児 B では茶褐色でした。間期核 FISH 検査では胎児 A は 13 番・ 18 番・ 21 番染色体プローブの蛍光は何れも三つあり、X は二つ、Y は一つで、69,XXY 核型の三倍体だと推定できます。胎児の形態と絨毛の腫脹を伴わない（部分奇胎ではない）ので、卵の減数分裂の不分離に起因する三倍体と思われます。胎児 B は間期核 FISH 検査で 13 番・18 番・ 21 番は何れも二つ、X、Y は何れも一つなので、46,XY と推定されます。この場合は胎児肺の成熟する 28 週まで妊娠を維持し、帝王切開によって娩出して正常な児を助けるのが適当だと思われます。

文献

Bajoria R, Kingdom J: The case for routine determination of chorionicity and zygosity in multiple pregnancy. Prenat Diagn 17:1207-1225, 1997.

Blondel B, Mazaubrun C, Bréart G, Riscue perinatal et prise en charge des grossesses gemellaires, enquete nationale perinatale 1995. Arch Public Health 53(Suppl 1):22, 1996.

萩原啓二、梶井正：双生児（ふたご）。荻田善一監修、梶井正、松田一郎、山村研一編集、医科遺伝学、315-329，南江堂、1991.

Kidd SA, Lancaster PA, Anderson JC, Boogert A, Fisher CC, Robertson R, Wass DM: Fetal death after exposure to methylene blue dye during mid-trimester amniocentesis in twin pregnancy. Prenat Diagn 16:39-47, 1996.

Miura K, Niikawa N: Do monozygotic twins increase after pregnancy by assisted reproductive technology? J Hum Genet 50:1-6, 2005.

Redline RW: Nonidentical twins with a single placenta-Disproving dogma in prenatal pathology. N Engl J Med 349:111-114, 2003.

Souter VL, Kapur RP, Nyholt DR, Skogerboe K, Meyerson D, Ton CC, Opheim KE, Easterling TR, Shields LE, Montgomery GW, Glass IA: A report of dizygotic monochorionic twins. N Engl J Med 349:154-158, 2003.

梶井［2005年3月21日：改訂］